Apport de l'hysterosalpingographie dans le diagnostic étiologique de l'infertilite féminine à Conakry.

Contribution of hysterosalpingography in the aetiological diagnosis of female infertility in Conakry.

Balde AA[1,2,3*], Bah OA[1,5], Diallo M[1,2,3], Bah AD[2], Camara M[1], Agoda Koussema LK[4]
[1] Faculté des sciences et techniques de santé (FSTS), Université Gamal Abdel Nasser de Conakry- Guinée
[2] Centre de diagnostic de la CNSS de Conakry-Guinée
[3] Service de radiologie de l'Hôpital de Donka, CHU de Conakry-Guinée
[4] Service de Radiologie, CHU Sylvanius Olympio, Lomé-Togo
[5] Centre de diagnostic de référence des armées

***Correspondances** *:* Dr Balde Alpha Abdoulaye, hôpital national Donka, CHU-Conakry, Email: aabalde90@gmail.com - Tel: 00224 628 416 176

RESUME

Introduction : L'infertilité est l'absence de conception après au moins 12 mois ou au bout de 24 mois de rapport sexuels réguliers et non protégés. Le diagnostic des pathologies en cause de l'infertilité féminine repose essentiellement sur des explorations en imagerie médicale notamment l'hystérosalpingographie.
Le but de cette étude était de documenter l'apport de l'hystérosalpingographie dans la pathologie de l'infertilité féminine au centre de diagnostic de la CNSS.

Patientes et méthodes : Il s'agissait d'une étude transversale descriptive allant du 1er février 2023 au 31 juillet 2023 réalisée au centre de diagnostic de la CNSS. Ont été inclues, toutes les patientes reçues pour une hystérosalpingographie dans le cadre d'un bilan d'infertilité. Les paramètres étudiés étaient sociodémographiques, et les données de l'hystérosalpingographie.

Résultats : Sur les 4985 patients reçus au service durant la période d'étude, 142 patientes étaient reçues pour une hystérosalpingographie. La majorité de nos patientes avaient l'âge compris entre 20 à 30 ans (54,2%), l'infection génitale représentait le principal antécédent gynécologique (46,7%). L'infertilité était secondaire dans 54,2% des cas. Le résultat de l'hystérosalpingographie était pathologique dans 76,8% et les pathologies tubaires étaient les plus fréquentes avec 49,5% des obstructions tubaires suivies des hydrosalpinx.

Conclusion : l'hystérosalpingographie a permis d'établir un diagnostic lésionnel pour un bilan d'infertilité féminine chez plus de la moitié de nos patientes.

Mots clés : Hystérosalpingographie, Infertilité féminine, CNSS.

SUMMARY

Introduction : Infertility is the absence of conception after at least 12 months or after 24 months of regular unprotected sexual intercourse. Diagnosis of the pathologies responsible for female infertility relies essentially on medical imaging investigations, in particular hysterosalpingography.
The aim of this study was to document the contribution of hysterosalpingography in the pathology of female infertility at the CNSS diagnostic centre.

Patients and methods: This was a descriptive cross-sectional study conducted from 1 February 2023 to 31 July 2023 at the CNSS diagnostic centre. All patients who underwent hysterosalpingography as part of an infertility assessment were included. The parameters studied were socio-demographic and hysterosalpingography data.

Results : Of the 4985 patients seen in the department during the study period, 142 were referred for hysterosalpingography. The majority of our patients were aged between 20 and 30 years (54.2%), and genital infection was the main gynaecological antecedent (46.7%). Infertility was secondary in 54.2% of cases. The result of the hysterosalpingography was pathological in 76.8% of cases and tubal pathologies were the most frequent with 49.5% of tubal obstructions followed by hydrosalpinx.

Conclusion : Hysterosalpingography made it possible to establish a lesion diagnosis for the assessment of female infertility in more than half of our patients.

Key words : Hysterosalpingography, Female infertility, CNSS

INTRODUCTION

L'Organisation Mondiale de la Santé (OMS) définit l'infertilité comme l'absence de conception après au moins 12 mois de rapports sexuels réguliers non protégés . Les causes de l'infertilité sont multiples et diverses allant des pathologies malformatives aux séquelles des pathologies infectieuses des voies génitales féminines, un dysfonctionnement ovulatoire, des anomalies utérines et tubaires (facteurs péritonéaux ou des facteurs cervicaux, une obstruction des trompes) .

Le bilan étiologique d'infertilité féminine se doit d'être toujours plus précis et complet. L'imagerie médicale joue alors un rôle clé dans cette investigation. Le diagnostic de ces pathologies repose essentiellement sur les explorations en imagerie médicale notamment l'hystérosalpingographie (HSG) . L'HSG est un examen radiographique de l'utérus et des trompes utérines permettant de visualiser le canal endocervical, la cavité utérine et les trompes suite à une injection par voie intra cervicale d'un produit de contraste opaque aux rayons X suivi de la prise des clichés successifs . L'HSG a une sensibilité de 94% et une spécificité de 92% pour détecter le blocage des trompes . Pour le diagnostic des anomalies utérines congénitales, l'HSG a une sensibilité de 78 % et une spécificité de 90 % .

Selon l'OMS, environs 48 millions de couples et 186 millions de personnes sont touchés par l'infertilité dans le monde .

En France, environ un couple sur sept consulte en raison de difficultés à concevoir un enfant et constitue ainsi un véritable problème de santé publique. Dans trois quarts des cas, l'infertilité est d'origine féminine, masculine, ou elle associe les deux sexes. Cette forte incidence est notamment due à l'augmentation des maladies sexuellement transmissibles .

En Afrique subsaharienne des recherches ont montré que les femmes à la recherche d'enfants, âgées de 20 à 44 ans en connaissaient des taux plus élevés d'infertilité secondaire à 11,7 % par rapport à la moyenne internationale de 10,5 % .

La fréquence élevée de l'infertilité féminine et l'absence d'étude antérieure sur l'apport de l'hystérosalpingographie dans le diagnostic de l'infertilité chez la femme au centre de diagnostic de la CNSS ont motivé le choix de ce thème.

L'objectif de cette étude était de décrire les principales causes d'infertilité féminine à l'hystérosalpingographie.

PATIENTES ET METHODES

Il s'agissait d'une étude transversale de type descriptif sur une période de 6 mois allant du 1er février au 31 juillet 2023 au service d'imagerie médicale du centre de diagnostic de la caisse nationale de sécurité sociale de Conakry (CNSS).

Ont été incluses, les patientes reçues dans le centre de diagnostic de la CNSS pour une hystérosalpingographie pour un bilan d'infertilité.

N'ont pas été incluses, les patientes en activité génitale adressées au centre de diagnostic de la CNSS ayant moins d'une année de rapports sexuels réguliers non protégés et qui ont réalisé l'HSG pour un bilan d'infertilité ainsi que les patientes non consentantes.

Le recueil des données se faisait dans la salle de préparation des patientes.

Nous avons utilisé le type d'échantillonnage non exhaustif et nous avons calculé la taille de notre échantillon à partir de la prévalence d'une étude similaire à la nôtre, réalisée au Cameroun à l'hôpital de N'Gaoundéré . Théoriquement la taille de l'échantillon se calcule avec la formule suivante :

$$n = \frac{t2 * p * (1 - p)}{m2}$$

n : Taille d'échantillon pour l'obtention de résultats significatifs pour un évènement et un niveau de risque fixé.

t : Niveau de confiance (la valeur type du niveau de confiance de 95% sera 1,96)

p : Proportion estimée de la population qui représente la caractéristique (3%).

m : Marge d'erreur (généralement fixée à 5%)

$n=(1,96)^2$

Tableau I : Répartitions des patientes selon la profession

Profession	Effectifs (N=142)	%
Fonctionnaire	38	26,7
Elève/Etudiante	17	12,0
Enseignante	8	5,6
Femme au foyer	39	27,5
Libérale	40	28,2

La contraception avait été pratiquée chez 37 patientes dont 23 (62,2%) avaient suivi une contraception orale, 7 (18,9%) un dispositif intra utérin (DIU), 5 (13,5%) un progestatifs injectables et 2 (5,4%) un implant.

Cinquante-huit (40,8%) de nos patientes avaient un antécédent d'avortement avec des proportions égales entre avortement spontané et avortement provoqué 29 cas soit 50% pour chaque type d'avortement.

L'antécédent d'infection génitale était retrouvé chez 56 patientes (46,7%), l'algie pelvienne chez 50 patientes (41,7%) et la grossesse extra utérine étaient retrouvée chez 14 patientes (11,6%) dont 2 salpingectomies (14,2%) contre 12 plasties tubaires (85,8%).
Parmi les 142 cas d'infertilité, 54,2% étaient des infertilités primaires et 45,8% étaient des infertilités secondaires.
L'hystérosalpingographie avait retrouvé au moins une anomalie chez 109 patientes (76,8%) contre 33 (23,2%) d'examens normaux (Tableaux II).

Tableau II : Répartition des patientes selon les Pathologies utérines retrouvées à l'HSG.

Pathologies retrouvées	Effectifs	%
Pathologies utérines (n=83)		
Adénomyoses	9	10,9
Anomalie congénitale	1	1,2
Myomes	31	37,3
Synéchies utérines	30	36,1
Polypes de l'endomètre	12	14,5
Pathologies tubaires (n=99)		
Obstructions tubaires	49	49,5
Phimosis	10	10,1
Hydrosalpinx	40	40,4

Les obstructions tubaires (figure 1) chez 49 patientes, étaient unilatérales chez 23 patientes (46,9 %) et bilatérales chez 26 patientes (53,1%), les hydrosalpinx chez 40 patientes étaient unilatéraux chez 13 patientes (32,5%) et bilatéraux chez 27 patientes (67,5%), les phimosis chez 10 patientes étaient unilatéraux chez 8 patientes (80%) et bilatéraux chez 2 patientes (2%), les myomes (figure 2) 31 patients (37,3%), les polypes de l'endomètre (figure 3) chez 12 patientes (14,5%), anomalie congénitale (figure 4) chez 1 (1,2%).

Figure 1 : Utérus de plage hétérogène par la présence d'images lacunaires centrales non modifiées par la réplétion cavitaire faisant évoquer des synéchies centrales ; hydrosalpinx gauche ; obstruction tubaire droite ; effraction vasculaire de produit de contraste.

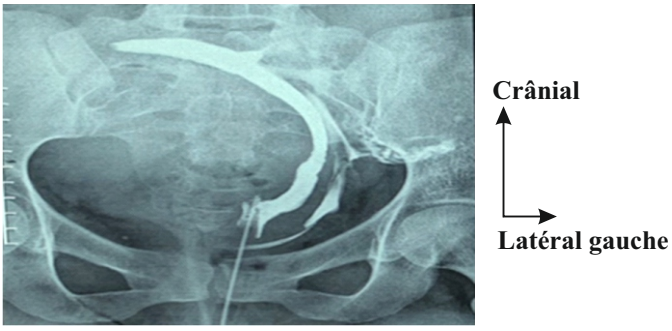

Figure 2 : Utérus long effilé de plage homogène et de contours déformé par une empreinte pouvant correspondre à un myome interstitiel.

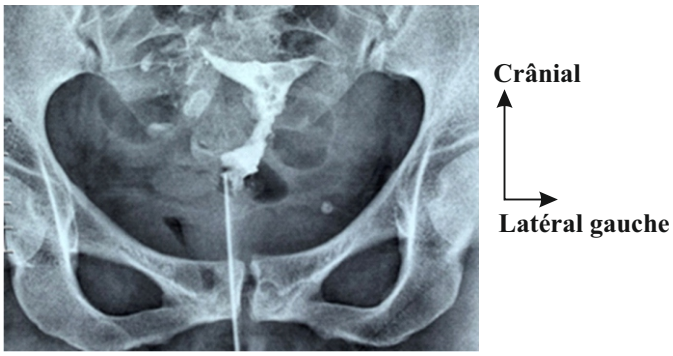

Figure 3 : Utérus de plage hétérogène par des images lacunaires en demi-teinte la plupart arrondies, peu modifiées par la réplétion cavitaire en faveur de polypes.

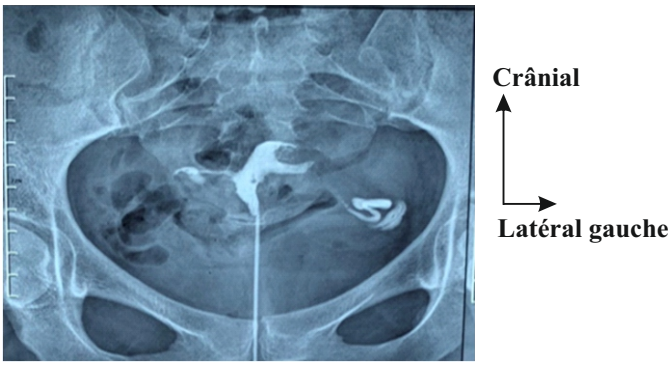

Figure 4 : Utérus de fond déformé faisant évoquer un utérus bicorne uni col.

DISCUSSION

Les moyens financiers limités des patientes pour la réalisation de l'examen, l'accessibilité du canal cervical pour certaines patientes, le manque de précision de certains bulletins sur le motif de l'examen ont constitué des limites à notre étude. Ces limites ne nous ont pas empêchés de mener cette étude et d'obtenir des résultats.
Durant la période d'étude nous avons enregistré cent quarante-deux patientes adressées pour une infertilité féminine répondant à nos critères de

sélection soit une fréquence de 2,8%. Ce résultat est similaire à celui trouvé par **Guena et al.** au Cameroun en 2014 qui avaient rapporté une fréquence de 3%. Ceci s'expliquerait par le fait que l'infertilité féminine demeure de nos jours un motif très fréquent de consultation.

L'âge moyen de nos patientes était de 31 ± 6 ans avec des extrêmes de 20 et 49 ans, les tranches d'âge les plus représentées étaient celles de 20 à 30 ans et de 31 à 40 ans avec des pourcentages respectifs 54,2% et 37,3%. Ce résultat corroborent à ceux rapportés par **Egbe et al.** au Cameroun en 2020 et de **Botwe et al.** au Ghana en 2015 qui avaient trouvé respectivement un âge moyen de 33,16 ± 5,45 ans et 33,2 ans avec des extrêmes 19 et 48 ans. Ceci pourrait s'expliquer par le désir de conception très élevé chez les femmes adultes jeunes et est moins ressenti vers l'âge avancé avec un taux de 8,5% pour la tranche d'âge de 41 à 50 ans.

Dans notre étude la profession libérale était la plus représentée suivie de celle de fonctionnaire avec respectivement 28,2% et 26,7%. Ceci pourrait s'expliquer par le taux élevé de jeunes femmes qui veulent entreprendre et sont actuellement motivées par la création d'entreprise individuelle.

Trente-sept femmes avaient utilisé au moins une méthode contraceptive soit une fréquence de 26,1% ; la méthode la plus utilisée était la contraception orale (62,2%). Ce résultat est différent à celui rapporté par **N'guessan et al.** en Côte d'Ivoire en 2019 qui avaient trouvé 45,5% de progestatif injectables. Cette différence pourrait s'expliquer par le niveau de connaissance différent sur les méthodes de contraception entre les deux pays.

Selon le type d'avortement, les avortements provoqués et spontanés étaient représentés avec les mêmes proportions 50% chacun. Ce résultat est proche à celui trouvé par *Egbe et al* au Cameroun en 2020 qui avaient rapporté 41,3 % d'avortements provoqués. Ceci pourrait s'expliquer par la peur des femmes de l'impact des préjugés socioculturels sur les grossesses hors mariage.

L'infertilité secondaire était la nature d'infertilité dominante dans notre étude avec une fréquence de 54,2%. Ce résultat est similaire à celui trouvé par Toufig et al en Arabie Saoudite en 2020 et *Botwe et al* au Ghana en 2015 qui avaient rapporté respectivement 55,8% et 52,4% d'infertilité secondaire. Ceci pourrait s'expliquer par des avortements mal gérés ou compliqués, des infections du post partum ou du post avortum et d'autres infections sexuellement transmissibles.

Dans notre étude la presque totalité des hystérosalpingographies montrait au moins une anomalie (**76,8%**). Notre résultat est comparable à celui trouvé par **Kouamé et al**. en Côte d'Ivoire en 2012 qui avaient rapporté 64,5% d'anomalies.

Les lésions retrouvées étaient dominées par les pathologies tubaires avec un pourcentage 49,5% des obstructions tubaires et 40,4% des hydrosalpinx. Une tendance plus faible a été observé par **Omidiji et al.** au Nigeria en 2019 qui avaient rapporté 35,1% des pathologies tubaires ceci pourrait s'expliquer par le taux élevé d'antécédents d'infections génitales non ou mal traitées et de grossesse extra utérine dans notre étude.

Les pathologies utérines retrouvées à l'HSG étaient dominées par les myomes (37,3%) suivies des synéchies (36,1%). Nos résultats vont dans le même sens que ceux rapportés par **Kouamé et al**. en Côte d'Ivoire en 2012 qui avaient trouvé 23,8% de myomes.

CONCLUSION : Les résultats de la présente étude ont montré que l'hystérosalpingographie a permis d'établir un diagnostic lésionnel pour un bilan d'infertilité féminine chez plus de la moitié de nos patientes. Les lésions observées étaient dominées par les pathologies tubaires dont les obstructions tubaires et les hydrosalpinx qui dans la plupart des cas étaient des séquelles d'infections non ou mal traitées. Les lésions utérines n'étaient pas en reste.

REFERENCES

1. Infertilité 2015. https://www.who.int/fr/infertility (accessed August 28, 2023).

2. Lindsay TJ, Vitrikas KR. Evaluation and treatment of infertility. Am Fam Physician 2015 ;91 :308–14.

3. **Ait Benkaddour Y, Gervaise A, Fernandez H.** Exploration de la cavité utérine dans le bilan d'infertilité : quel examen choisir ? J Gynécologie Obstétrique Biol Reprod 2010 ;39 :606–13.

4. **Guena MN, Amvene JM, Moifo B, Nkeugoung B et al**. Pratique de l'HystéroSalpingoGraphie à l'Hôpital Régional de Ngaoundéré. Health Sci Dis 2014 ;15 :14.

5. **Maheux-Lacroix S, Boutin A, Moore L et al**. Hysterosalpingosonography for diagnosing tubal occlusion in subfertile women: a systematic review with meta-analysis. Hum Reprod Oxf Engl 2014; 29:953–63.

6. Adedigba JA, Idowu BM, Hermans SP, Ibitoye BO, Fawole OA. The relationship between hysterosalpingography findings and female infertility in a Nigerian population. Pol J Radiol 2020; 85:188–95.

7. Frydman R. Infertilité : Prise en charge globale et thérapeutique. Elsevier Health Sciences France; 2016.

8. Egbe TO, Ngombiga MDN, Takang WA et al. Findings of Hysterosalpingography in Women Who Underwent Gynaecologic Imaging in a Tertiary Hospital in Douala, Cameroon. Adv Reprod Sci 2020; 8:113-25.

9. Botwe BO, Bamfo-Quaicoe K, Hunu E, Anim-Sampong S. Hysterosalpingographic findings among Ghanaian women undergoing infertility work-up: a study at the Korle-Bu Teaching Hospital. Fertil Res Pract 2015 ;1 :9.

10. N'guessan E, Gbeli F, Dia JM, Guie P. Pratiques contraceptives des femmes infectées par le VIH suivies en ambulatoire au Centre Hospitalier Universitaire de Treichville (Abidjan, Côte d'Ivoire). Pan Afr Med J 2019; 33:79.

11. Toufig H, Benameur T, Twfieg M-E, Omer H, El-Musharaf T. Evaluation of hysterosalpingographic findings among patients presenting with infertility. Saudi J Biol Sci 2020; 27:2876-82.

12. Kouamé N, N'goan-Domoua A-M, Konan N et al. Apport de l'échographie transvaginale associée à l'hystérosalpingographie dans la recherche étiologique de l'infertilité féminine à Abidjan (Côte d'Ivoire). Afr J Reprod Health 2012; 16:43-9.

13. Omidiji OA, Toyobo OO, Adegbola O, Fatade A, Olowoyeye OA. Hysterosalpingographic findings in infertility – what has changed over the years? Afr Health Sci 2019;19:1866.